

Обоснование выбора интралигаментарной анестезии в амбулаторной стоматологической практике

Е.Н. АНИСИМОВА, к.м.н., доц.
Е.В. ОЛЕЙНИКОВА, асп.
Кафедра обезболивания в стоматологии
ГБОУ ВПО МГМСУ им. А.И. Евдокимова

Justification of the choice intraligamentary anesthesia in outpatient dental practice

E.N. ANISIMOVA, E.V. OLEYNIKOVA

Резюме: Изучена эффективность и безопасность применения интралигаментарной анестезии при лечении кариеса и его осложнений с использованием 4% артикаина с эпинефрином 1:100 000, 1:200 000 и без вазоконстриктора. Эффективность анестезии оценивали объективными методами при помощи электроодонтометрии и регистрации показателя микроциркуляции пульпы зубов. Безопасность контролировали мониторингом показателей центральной гемодинамики.

Ключевые слова: 4% артикаин, интралигаментарная анестезия, эффективность, безопасность, местная анестезия.

Abstract: The efficacy and safety of use intraligamentary anesthesia in the treatment of caries and its complications single-rooted and multi-rooted teeth using 4% articaine with epinephrine 1:100 000, 1:200 000 and without a vasoconstrictor. Effectiveness of anesthesia was assessed using objective methods elektroodontometrii and registration of microcirculation dental pulp. Security is controlled by monitoring indices of Central hemodynamics.

Key words: 4% articaine, intraligamentary anesthesia, efficacy, safety, local anesthesia.

Залогом успешного лечения пациента является эффективная анестезия, которая осуществляется с помощью оценки общего состояния пациента, а также рационального выбора способа и средства местного обезбоживания [3]. По классификации, предложенной Рабиновичем С. А. [4], кроме основных, инфильтрационного и проводникового, существуют несколько дополнительных пародонтальных способов обезбоживания зубов. Распространению интралигаментарной и интрасептальной анестезий в России и за рубежом способствовало изобретение специализированных инъекторов и адаптированных инъекционных игл [5]. Во Франции интралигаментарный способ стал известен в начале XX века, но получил свое развитие как эффективный метод дентальной анестезии только с развитием стоматологического инструментария. Результаты последних исследований показывают [7], что инъекции в периодонтальную связку не создают нежелательных эффектов, когда используются специальные инъекторы с системой дозирующего рычага и колеса, а также проверенные анестетики. Интралигаментарная анестезия как самостоятельный способ обезбоживания при лечении основных стоматологических заболеваний используется не часто, в основном как дополнительный к проводниковому [9]. Forbes W. C. (США) рассматривает интралигаментарное введение местного анестетика как один из 12 альтернативных способов анестезии по Гоу-Гейтсу, который может быть использован вместо или в качестве дополнения к традиционным методам обезбоживания [6]. Сходные результаты получены Меечан J. G. (Великобритания), указывающие на необходимость использования интралигаментарной анестезии как дополнительного способа обезбоживания при лечении моляров нижней челюсти [8]. Анисимова Е. Н. и соавторы также рекомен-

дуют интралигаментарный способ введения анестетика, одновременно сравнивая его с интрасептальным, как дополнительный к анестезии у нижнечелюстного отверстия при лечении моляров на нижней челюсти [1].

ЦЕЛЬ ИССЛЕДОВАНИЯ

Оценить эффективность и безопасность интралигаментарной анестезии с использованием 4% артикаина с различным содержанием эпинефрина при лечении кариеса и его осложнений.

МАТЕРИАЛЫ И МЕТОДЫ ИССЛЕДОВАНИЯ

Клинические исследования проводились на базе кафедры обезбоживания в стоматологии ГБОУ ВПО МГМСУ при лечении зубов у 290 пациентов (190 женщин и 100 мужчин) в возрасте от 16 до 55 лет без выраженной сопутствующей патологии. Для проведения инъекций применяли универсальный стоматологический инъектор МИД-03 с дозатором (0,06 мл) и иглы С-К JEST. Было проведено обезбоживание 320 зубов с применением 4% артикаина без вазоконстриктора, 4% артикаина с эпинефрином 1:200 000 Ubistesin™ (3M ESPE) и 1:100 000 Ubistesin™ forte (3M ESPE).

Использовалась:

- интралигаментарная анестезия на верхней челюсти в однокорневых (115 инъекций) и многокорневых зубах (90 инъекций);
- интралигаментарная анестезия на нижней челюсти в однокорневых (70 инъекций) и многокорневых зубах (45 инъекций).

Методику проведения интралигаментарной анестезии (ИЛА) использовали традиционную [10], объем вводимого препарата зависел от количества корней зуба. Для обезбоживания двухкорневых зубов (премоляры верхней

челюсти и моляры нижней челюсти) анестезию проводили с апроксимальных (медиальной и дистальной) поверхностей зуба путем введения 0,12 мл раствора. При проведении интралигаментарной анестезии на верхних молярах осуществляли три вкола: с медиальной, дистальной и небной поверхности зуба, соответственно, количество вводимого препарата составило 0,18 мл (рис. 1).

Эффективность обезболивания оценивали субъективно с помощью аналого-визуальной шкалы, объективно методом определения порога электровозбудимости (ЭОД, мкА), а также изменениями микроциркуляции пульпы зубов, зарегистрированными методом лазерной доплеровской флоуметрии (ЛДФ) и характеризующимися показателями уровня капиллярного кровотока (М, усл. ед.), вазомоторной активностью сосудов (Кv, %) и интенсивностью капиллярного кровотока пульпы зубов (Σ , усл. ед.) [2].

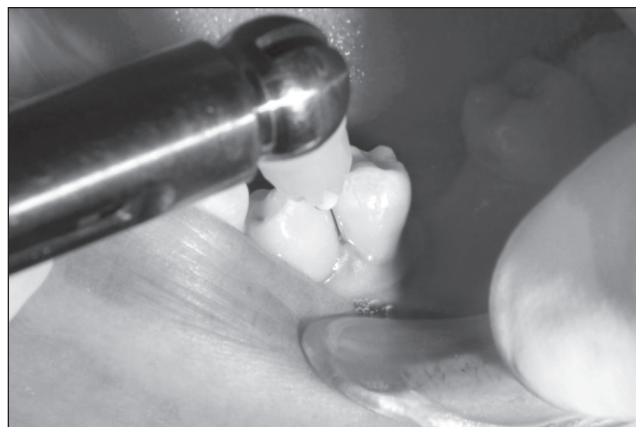


Рис. 1. Проведение интралигаментарной анестезии на нижней челюсти

Таблица 1. Эффективность (%) интралигаментарного введения 4% раствора артикаина с различной концентрацией эpineфрина на верхней и нижней челюстях

Препарат	Вид вмешательства	Интралигаментарная анестезия во фронтальном отделе однокорневых зубов		Интралигаментарная анестезия в боковом отделе и молярах многокорневых зубов	
		верхняя челюсть	нижняя челюсть	верхняя челюсть	нижняя челюсть
4% артикаин без вазоконстриктора	Препарирование твердых тканей зубов	79,7 ± 1,5*	76,4 ± 1,8*	75,6 ± 0,7*	73,3 ± 0,2*
	Депульпирование зубов	75,2 ± 1,4*	72,1 ± 0,6*	72,1 ± 0,9*	70,2 ± 0,8*
4% артикаин с эpineфрином 1:200 000	Препарирование твердых тканей зубов	95,7 ± 3,8*	93,7 ± 2,5*	93,1 ± 3,1*	90,3 ± 4,3*
	Депульпирование зубов	95,0 ± 3,7*	96,6 ± 1,6*	92,0 ± 3,1*	92,4 ± 0,7*
4% артикаин с эpineфрином 1:100 000	Препарирование твердых тканей зубов	98,5 ± 1,2*	98,7 ± 3,2*	96,2 ± 1,8*	95,5 ± 1,8*
	Депульпирование зубов	95,7 ± 1,4*	96,4 ± 1,7*	95,8 ± 1,6*	92,1,4 ± 2,5*

Таблица 2. Электровозбудимость пульпы зубов верхней и нижней челюстей при использовании интралигаментарной анестезии

ЭОД в мкА по интервалам	Группа зубов	До введения	2 мин.	5 мин.	10 мин.	15 мин.	30 мин.	60 мин.
4% артикаин без вазоконстриктора	однокорневые зубы верхней челюсти	9,8 ± 0,6	69,3 ± 0,1	75,8 ± 0,4	63,6 ± 0,3	24,3 ± 0,1	20,0 ± 0,4	10,6 ± 0,1
	многокорневые зубы верхней челюсти	7,45 ± 0,8	65,2 ± 0,6*	69,6 ± 0,6*	57,4 ± 0,6*	23,2 ± 0,2*	19,0 ± 0,3*	9,03 ± 0,8*
	однокорневые зубы нижней челюсти	7,25 ± 0,3	65,4 ± 0,6*	68,2 ± 0,9*	59,6 ± 0,3*	25,1 ± 0,3*	18,4 ± 0,47*	9,8 ± 0,2*
	многокорневые зубы нижней челюсти	8,49 ± 0,1	63,9 ± 0,34*	67,3 ± 0,34*	55,4 ± 0,6*	19,2 ± 0,1*	18,6 ± 0,2*	9,06 ± 0,8*
4% артикаин с эpineфрином 1:200 000	однокорневые зубы верхней челюсти	4,53 ± 0,3	95,1 ± 0,1*	94,9 ± 0,3*	89,8 ± 0,5*	74,8 ± 0,1*	23,5 ± 0,7*	4,60 ± 0,1*
	многокорневые зубы верхней челюсти	6,45 ± 0,7	94,2 ± 0,4*	93,2 ± 0,1*	87,3 ± 0,5*	68,2 ± 0,2*	21,7 ± 0,3*	7,04 ± 0,8*
	однокорневые зубы нижней челюсти	6,48 ± 1,7	97,1 ± 0,3*	92,9 ± 0,7*	90,4 ± 0,2*	87,9 ± 0,5*	30,5 ± 0,2*	7,70 ± 0,4*
	многокорневые зубы нижней челюсти	9,43 ± 0,8	93,2 ± 0,9*	91,8 ± 0,3*	90,3 ± 0,5*	86,8 ± 0,9*	25,6 ± 0,4*	10,6 ± 0,2*
4% артикаин с эpineфрином 1:100 000	однокорневые зубы верхней челюсти	7,48 ± 0,6	98,1 ± 0,4*	97,3 ± 0,2*	92,8 ± 0,5*	89,8 ± 0,7*	46,5 ± 0,3*	6,78 ± 0,2*
	многокорневые зубы верхней челюсти	6,73 ± 0,2	96,2 ± 0,6*	95,4 ± 0,3*	88,3 ± 0,5*	89,2 ± 0,8*	41,7 ± 0,3*	7,04 ± 0,1*
	однокорневые зубы нижней челюсти	4,56 ± 0,8	95,2 ± 0,8*	94,6 ± 0,9*	92,5 ± 0,2*	90,1 ± 0,3*	47,5 ± 0,3*	5,04 ± 0,9*
	многокорневые зубы нижней челюсти	5,13 ± 0,7	94,6 ± 0,5*	93,2 ± 0,6*	91,7 ± 0,1*	82,8 ± 0,4*	38,6 ± 0,1*	5,48 ± 0,3*

Таблица 3. Микроциркуляция в пульпе зуба после проведения интралигаментарной анестезии на верхней челюсти

Препарат	4% артикаин без вазоконстриктора			4% артикаин с эpineфрином 1:200 000			4% артикаин с эpineфрином 1:100 000		
	М (усл. ед.)	Kv (%)	Σ (усл. ед.)	М (усл. ед.)	Kv (%)	Σ (усл. ед.)	М (усл. ед.)	Kv (%)	Σ (усл. ед.)
До инъекции	4,36 ± 0,08	6,76 ± 0,03	0,29 ± 0,09	6,93 ± 0,15	9,87 ± 0,20	0,68 ± 0,39	5,83 ± 0,19	9,45 ± 0,70	0,55 ± 0,93
5 мин.	2,03 ± 0,04*	10,83 ± 0,26*	0,22 ± 0,19*	3,01 ± 0,19*	7,42 ± 0,19*	0,22 ± 0,34*	2,76 ± 0,45*	5,13 ± 0,29*	0,14 ± 0,78*
10 мин.	2,91 ± 0,03*	8,98 ± 0,80*	0,26 ± 0,13*	3,15 ± 0,34*	7,56 ± 0,31*	0,23 ± 0,32*	2,54 ± 0,32*	4,34 ± 0,90*	0,11 ± 0,36*
15 мин.	3,44 ± 0,19*	7,85 ± 0,07*	0,27 ± 0,04*	3,47 ± 0,56*	7,82 ± 0,40*	0,27 ± 0,34*	2,34 ± 0,17*	6,82 ± 0,30*	0,15 ± 0,95*
30 мин.	3,78 ± 0,02*	7,54 ± 0,16*	0,28 ± 0,50*	5,94 ± 0,10*	9,03 ± 0,90*	0,53 ± 0,26*	3,91 ± 0,54*	7,15 ± 0,80*	0,27 ± 0,6*
60 мин.	4,62 ± 0,09*	7,11 ± 0,9*	0,32 ± 0,80*	6,87 ± 0,28*	9,42 ± 0,82*	0,64 ± 0,84*	5,34 ± 0,17*	9,15 ± 0,60*	0,48 ± 0,76*

Таблица 4. Микроциркуляция в пульпе зуба после проведения интралигаментарной анестезии на нижней челюсти

Препарат	4 % артикаин без вазоконстриктора			4% артикаин с эpineфрином 1:200 000			4 % артикаин с эpineфрином 1:100 000		
	М (усл. ед.)	Kv (%)	Σ (усл. ед.)	М (усл. ед.)	Kv (%)	Σ (усл. ед.)	М (усл. ед.)	Kv (%)	Σ (усл. ед.)
До инъекции	4,23 ± 0,90	9,91 ± 0,02	0,42 ± 0,13	4,17 ± 0,46	8,84 ± 0,3	0,37 ± 0,34	7,83 ± 0,15	10,45 ± 0,2	0,81 ± 0,82
5 мин.	2,18 ± 0,46*	14,11 ± 0,16*	0,30 ± 0,75*	2,03 ± 0,16*	6,43 ± 0,52*	0,13 ± 0,53*	2,95 ± 0,90*	6,42 ± 0,40*	0,18 ± 0,89*
10 мин.	2,26 ± 0,15*	12,02 ± 0,16*	0,27 ± 0,17*	2,18 ± 0,17*	6,57 ± 0,40*	0,14 ± 0,32*	3,18 ± 0,32*	5,43 ± 0,75*	0,17 ± 0,45*
15 мин.	3,56 ± 0,30*	9,85 ± 0,07*	0,35 ± 0,23*	2,29 ± 0,32*	6,78 ± 0,9*	0,15 ± 0,56*	3,46 ± 0,80*	5,12 ± 0,30*	0,18 ± 0,75*
30 мин.	3,85 ± 0,07*	8,63 ± 0,80*	0,33 ± 0,5*	4,05 ± 0,56*	7,42 ± 0,92*	0,25 ± 0,90*	4,89 ± 0,14*	5,93 ± 0,18*	0,28 ± 0,56*
60 мин.	4,98 ± 0,09*	8,74 ± 0,15*	0,46 ± 0,50*	4,16 ± 0,17*	8,90 ± 0,75*	0,37 ± 0,34*	6,93 ± 0,75*	9,47 ± 0,60*	0,66 ± 0,27*

*p ≤ 0,05

РЕЗУЛЬТАТЫ ИССЛЕДОВАНИЯ И ИХ ОБСУЖДЕНИЕ

Эффективность интралигаментарной анестезии на верхней и нижней челюсти не показала статистически достоверных различий, данные представлены в табл. 1.

Анализ полученных данных показал, что максимальное значение ЭОД фиксировалось уже ко второй минуте после введения анестетика с различным содержанием вазоконстриктора, в то время как максимум по показателям ЛДФ фактически мы могли зафиксировать только на пятой минуте наблюдения. Проведение электроодонтометрии зубов на верхней и нижней челюстях показало, что порог болевой рецепции пульпы зубов повышался, и чувствительность к болевым раздражениям уменьшалась сразу после введения 4% артикаина без вазоконстриктора, но применение этого препарата позволяет заблокировать болевую рецепцию пульпы зубов не более чем на 10 мин.

Изучение значений ЭОД зубов после ИЛА 4% артикаином с эpineфрином 1:200 000 показало, что ко второй минуте порог чувствительности пульпы резко повысился и стал максимально высоким между второй и пятой минутами (в среднем ЭОД было 94 мкА). После 10 мин. он плавно снижался и в два раза превышал показатели при использовании 4% артикаина без эpineфрина. Поэтому использование 4% артикаина с эpineфрином 1:200 000 позволяет проводить

безболезненное препарирование твердых тканей и депульпирование зубов в течение 13 мин. у однокорневых и 18 мин. у многокорневых зубов. Изменение показателей ЭОД при ИЛА 4 % артикаином с эpineфрином 1:100 000 на верхней и нижней челюстях сходно с показателями, полученными при интралигаментарном введении 4% артикаина с эpineфрином 1:200 000. Отличие состоит в длительности анестезирующего эффекта. Результаты исследований выявили, что безболезненное вмешательство при проведении интралигаментарной анестезии 4% артикаином с эpineфрином 1:100 000 возможно в течение 17 мин. у однокорневых и 22 мин. у многокорневых зубов.

Различие показателей гемомикроциркуляции и электроодонтометрии пульпы зубов при проведении интралигаментарной анестезии зависело от концентрации эpineфрина в препаратах 4% артикаина. Анализ полученных данных показал, что после введения 4% раствора артикаина без вазоконстриктора уровень капиллярного кровотока (М) в пульпе снизился через пять минут: на верхней челюсти – на 54%, на нижней – на 46% по сравнению с исходными значениями. Восстановление началось к 10 минуте – уровень капиллярного кровотока (М) снизился по сравнению с исходными значениями на верхней челюсти на 33%, на нижней – на 48,5%. Вазомоторная активность (Kv) увеличилась на

32% на верхней челюсти и на 21% – на нижней. Снижение интенсивности капиллярного кровотока (Σ) относительно исходного значения составляло 10% на верхней и 36% на нижней челюсти соответственно. К 15 мин. наблюдения уровень капиллярного кровотока (M) начал стремиться к исходному значению, при этом показатели вазомоторной активности и интенсивности капиллярного кровотока оставались сниженными, но также наблюдалась тенденция к их росту.

Как следует из данных, приведенных в табл. 2 и 3, к 30 мин. наблюдения начались восстановительные процессы в микроциркуляторном русле пульпы зуба. В целом, вазомоторная активность в пульпе при инъекционном обезболивании 4% артикаином без эpineфрина активизируется, в то время как показатель интенсивности микроциркуляции (Σ) не подвержен колебаниям. Эти результаты позволяют предположить, что ишемия пульпы при проведении интралигаментарной анестезии 4% артикаином без вазоконстриктора не наступает.

Результаты исследований электроодонтодиагностики и гемомикроциркуляции пульпы зубов после проведения интралигаментарной анестезии 4% артикаином с эpineфрином 1:200 000 показал высокую эффективность и безопасность использования данного препарата. Через пять минут уровень капиллярного кровотока (M) существенно снизился по сравнению с исходными значениями: на верхней челюсти – на 74%, а на нижней – на 51%. Вазомоторная активность (Kv) снизилась на 37% на верхней и на 27% на нижней челюсти, а интенсивность кровотока (Σ) – на 84% верхней и на 65% на нижней челюсти соответственно, что свидетельствует о выраженных изменениях интенсивности кровотока в пульпе зубов (табл. 3, 4). Отмечено, что к 10 и 15 мин. наблюдения показатели микроциркуляции пульпы исследуемых зубов как на верхней, так и на нижней челюсти имели тенденцию к снижению по сравнению с исходными значениями. Через 30 мин. после инъекции показатели микроциркуляции пульпы зубов – уровень капиллярного кровотока (M), вазомоторная активность (Kv), интенсивность капиллярного кровотока (Σ) – имели тенденцию к росту, но по-прежнему были ниже исходного значения. К 60 мин. исследования восстановилась интенсивность (Σ) и уровень (M) капил-

лярного кровотока, что свидетельствовало о нормализации гемомикроциркуляции в пульпе зуба.

Оценка показателей гемомикроциркуляции пульпы зубов под интралигаментарной анестезией 4% артикаином с вазоконстриктором 1:100 000 показала сходные данные, полученные после интралигаментарного введения 4% артикаина с эpineфрином 1:200 000. Отличие состояло в глубине ишемизации (показатели Kv, M) пульпы зубов, что подтверждается данными электроодонтометрии (табл. 2-4) и, следовательно, в увеличении длительности обезболивающего эффекта.

Таким образом, после интралигаментарного введения 4% артикаина с содержанием вазоконстриктора 1:100 000 реакция микрососудов пульпы была наиболее выражена, с последующим замедленным восстановлением. Использование концентрации эpineфрина 1:200 000 в 4% растворе артикаина показало, что восстановление микроциркуляции было более активным.

Отсутствие статистически значимых изменений показателей центральной гемодинамики, регистрируемых мониторингом, показало безопасность изучаемой анестезии. Однако при использовании 4% артикаина с эpineфрином 1:100 000 сразу после интралигаментарного введения у 15 пациентов отмечалось увеличение ЧСС в среднем на 8-10 уд./мин.

Таким образом, использование препаратов 4% артикаина с эpineфрином различной концентрации при проведении интралигаментарной анестезии позволяет снижать объем вводимого анестетика (не более 0,18 мл) и уменьшение количества инъекций. Эpineфрин в концентрации 1:100 000 в препаратах 4% артикаина вызывает в пульпе зуба более сильную ишемизацию, чем при большем разведении вазоконстриктора – 1:200 000, что отражается на длительности обезболивания. Влияние длительной ишемизации после проведенной анестезии на жизнедеятельность пульпы зуба составляет предмет наших дальнейших исследований.

Поступила 29.07.2014

*Координаты для связи с авторами:
127206, Москва, ул. Вучетича, д. 9а
Стоматологический комплекс*

СПИСОК ИСПОЛЬЗОВАННОЙ ЛИТЕРАТУРЫ

1. Анисимова Е. Н., Васильев Ю. Л., Олейникова Е. В., Букенгольц А. А. Разработка способа обезболивания моляров нижней челюсти при лечении кариеса и его осложнений // Эндодонтия today. 2011. №4. С. 64-66.
2. Анисимова Е. Н., Вasil'ev Ju. L., Olejnikova E. V., Bukengol'c A. A. Razrabotka sposoba obezbolivaniya moljarov nizhnej cheljusti pri lechenii kariesa i ego oslozhnenij // Endodontija today. 2011. №4. S. 64-66.
3. Анисимова Е. Н., Логинова Н. К., Ермольев С. Н., Букенгольц А. А., Олейникова Е. В. Функционально-диагностическая оценка эффективности местного обезболивания // Dental Forum. 2013. №1.
4. Анисимова Е. Н., Loginova N. K., Ermol'ev S. N., Bukengol'c A. A., Olejnikova E. V. Funkcional'no-diagnosticheskaja ocenka effektivnosti mestnogo obezbolivaniya // Dental Forum. 2013. №1.
5. Рабинович С. А., Бизязев А. Ф., Иванов С. Ю. Обезболивание в условиях стоматологической поликлиники. – М.: ГОУ ВУНМЦ РФ, 2002. – 43 с.
6. Рабинович S. A., Bizjaev A. F., Ivanov S. Ju. Obezbolivanie v uslovijah stomatologicheskoi polikliniki. – M.: GOU VUNMC RF, 2002. – 43 s.
7. Рабинович С. А., Анисимова Е. Н., Аксамит Л. А., Зорян Е. В. Средства и способы местного обезболивания в стоматологии. – М., 2013. – 87 с.
8. Рабинович S. A., Anisimova E. N., Aksamit L. A., Zorjan E. V. Sredstva i sposoby mestnogo obezbolivaniya v stomatologii. – M., 2013. – 87 s.

9. Медведев Д. В. с соавт. Влияние различных обезболивающих препаратов на эффективность интралигаментарной анестезии // Институт стоматологии. 2010. №4. С. 78-79.
10. Medvedev D. V. s soavt. Vlijanie razlichnyh obezbolivajushchih preparatov na effektivnost' intraligamentarnoj anestezii // Institut stomatologii. 2010. №4. S. 78-79.
11. Forbes W. C. How to treat a difficult-to-anesthetize patient. Twelve alternatives to the traditional inferior alveolar nerve block // Today's FDA. 2010. May-Jun. №22 (3). P. 27-29, 31, 33.
12. Gabka J., Taubenheim L. Intraligamentary anesthesia: benefits and limitations // Quintessence Int. 2008. Jan 1. №39 (1). e15-25.
13. Kanaa M. D., Whitworth J. M., Meechan J. G. A prospective randomized trial of different supplementary local anesthetic techniques after failure of inferior alveolar nerve block in patients with irreversible pulpitis in mandibular teeth // J Endod. 2012. Apr. №38 (4). P. 421-425.
14. Robinson P. D., Pitt Ford, McDonald. Local anesthesia in dentistry. – Wright: Oxford etc., 2002. – 96 p.
15. Zugal W., Taubenheim L. ILA – интралигаментарная анестезия. Рациональное обезболивание // Новое в стоматологии. 2002. №2. С. 17-20.
16. Zugal W., Taubenheim L. ILA – intraligamentarnaja anestezija. Racional'noe obezbolivanie // Novoe v stomatologii. 2002. №2. S. 17-20.